„Systematische Untersuchung über die röntgenologische Darstellung der Kieferkopffrakturen."

Inaugural-Dissertation

zur Erlangung der zahnärztlichen Doktorwürde

der

Hohen Medizinischen Fakultät

der Rheinischen Friedrich Wilhelms-Universität zu Bonn.

Vorgelegt am 10. Juni 1937

von

Liselotte Großmann

Zahnärztin aus Bonn.

Druck: Ludwig Heidelmann Bonn Stiftsgasse 7

Gedruckt mit Genehmigung der medizinischen Fakultät
der Universität Bonn.

Referent: Professor Dr. Balters.

Korreferent: Professor Dr. Nüßmann.

R. UNIV.
BIBLIOTHEEK
LEIDEN

Meinen lieben Eltern!

Digitized by the Internet Archive
in 2026

https://archive.org/details/IA41554806_0028

Es steht fest, daß man, je mehr man zur Anwendung der Röntgenstrahlen überging, umso mehr erkennen mußte, daß Verletzungen, die man früher oft gar nicht als Brüche erkannte, häufiger als angenommen vorkamen; so im besonderen die Brüche des processus condyloideus des Unterkiefers. Diese Feststellung mußte dazu führen, bei jedem Verdacht einer Condylusfraktur mit Hilfe von Röntgenaufnahmen die Art und Schwere der Verletzung sicherzustellen, um daraufhin die notwendige therapeutische Maßnahme zu treffen. Bis heute hat sich allerdings die Herstellung eines Röntgenbildes noch nicht allgemein durchgesetzt:

1. weil die Technik schwer ist, und
2. weil die Deutung große Schwierigkeiten bereiten kann.

Aus diesem Grunde ist mir die Aufgabe gestellt, bei bekannter Technik der Condylusaufnahmen die möglichen Frakturen künstlich zu erzeugen, und die nach ihnen gefertigten Röntgenbilder zu analysieren, um so bei vorgekommenen Frakturen die Möglichkeit zu haben, eine genaue Deutung der Bilder vorzunehmen, und die für die Therapie notwendige Unterlage zu haben.

Zum Verständnis des folgenden ist es allerdings zunächst notwendig, Ausführungen zu machen über die Häufigkeit und Aetiologie der Condylusbrüche, die Dislokation der Fragmente und die Symptome und Folgen der Frakturen.

Häufigkeit und Aetiologie der Condylusbrüche.

Im Laufe der letzten Jahrzehnte hat man immer mehr erkannt, daß Condylusfrakturen weit häufiger vorkommen,

als man es bisher annahm. Sie wurden nur wegen der oft geringen klinischen Symptome nicht richtig erkannt (Egger).

Rüedi gibt auf Grund seiner Untersuchungen die Anzahl der Condylusfrakturen bei Unterkieferbrüchen mit 33% an. Moral und Schlampp schließen sich dieser Ansicht an. Wassmund, der als erster den Condylusfrakturen einen besonderen Abschnitt in dem Kapitel der Unterkieferbrüche einräumte, bezeichnet sie direkt als das tägliche Brot der Kieferklinik.

Was die Aetiologie der Condylusfrakturen angeht, so ist zunächst bemerkenswert, daß der Unterkiefer, im Gegensatz zu sämtlichen anderen Knochen des Gesichtsschädels, nicht nur direkte, sondern auch indirekte Frakturen aufweist. — Condylusbrüche durch direkte Gewalteinwirkung sind äußerst selten. Sie kommen vor infolge pathologischer Knochenbrüchigkeit, wie sie auftreten kann bei Tuberkulose, Lues, Osteomyelitis, malignen Tumoren usw., oder durch direkte Gewalteinwirkung seitlich gegen den Ramus ascendens, oder unmittelbar gegen die Gelenkgegend. Die meisten beobachteten Fälle von Condylusbrüchen sind durch indirekte Gewalteinwirkung entstanden. Es wirkt dabei die Kraft zumeist primär auf das Kinn und weiter durch Vermittlung des Unterkieferbogens auf die processi condyloidei. Auch der Frage, welche Ursache für diese indirekten Gewalteinwirkungen maßgebend waren, ist man nachgegangen und hat dabei festgestellt, daß Verkehrsunfälle und Faustschläge an erster Stelle stehen.

Von besonderem Interesse ist vielleicht gerade heute, wo der Boxsport eine immer weitere Verbreitung erfährt, daß gegen das Kinn gerichtete Faustschläge häufig die Ursache von Condylusbrüchen sind. Die Gefahr besteht aber in der Hauptsache nur, wenn dem Boxenden die Erfahrung fehlt, und kein genügender Schutz vorhanden ist. Werden die Zähne fest in Okklusion gebracht (wie z. B. beim Berufsboxer), so verteilt sich der Schlag auf den ganzen Schädel. Dagegen

bleibt bei geöffnetem Munde die statische Festigkeit aus, und der Bruch kann erfolgen. Die Gefahr ist umso größer bei unvollständigem Zahnbogen oder Okklusionsanomalien (z. B. offener Biß).

Die Wirkung der auftreffenden Gewalt ist je nach der Richtung, in der sie erfolgt, verschieden. Die Verschiedenheit der Wirkung läßt sich in einigen Fällen durch die klinische Untersuchung feststellen, im allgemeinen aber muß ein Röntgenbild angefertigt werden. Aus diesem Bild läßt sich dann mit Sicherheit erkennen, in welcher Richtung der Stoß erfolgt sein muß.

1. Trifft ein Stoß das Kinn annähernd wagerecht, so ändert sich die Stoßrichtung durch die Beweglichkeit des Unterkiefers in eine schräge, von oben nach unten und von vorn nach hinten. Dadurch wird der Kiefer als Ganzes heftig nach hinten gestoßen. Der Widerstandspunkt ist besonders das ligamentum laterale externum, welches den hinteren Rand des collum an den Condylus temporalis heftet, und da bricht der Hals. Der untere Teil des aufsteigenden Astes wird heftig nach hinten gestoßen, der Condylus kann die Ausgleichsbewegung nach vorn nicht mehr ausführen und bricht. Der Condylushals wird nach vorn geschoben, während der Kopf nach hinten, in der Nachbarschaft seiner normalen Umgebung festgehalten wird. Dadurch steht der aufsteigende Ast nicht mehr im Zusammenhang mit dem Condylus; er unterliegt dem Zug der Kaumuskulatur und macht eine aufsteigende Bewegung, durch welche die Schneidezähne sich senken. Es entsteht ein Sperren der Schneidezähne, das verschieden sein kann, und von dem Aufbiß der Molaren abhängt. Fehlen die Molaren, so ist der Spalt unbemerkbar.

2. Wirkt die Gewalt auf das Kinn nicht mehr von vorn nach hinten und von oben nach unten, sondern schräg von vorn nach hinten und von unten nach oben, so wird der Kiefer nicht mehr in der Oeffnungsrichtung zurückgestoßen, sondern parallel zur Kauebene. Nun vollzieht sich die Pendelbewegung

um das ligamentum laterale externum nicht mehr, sondern die heftige Aufwärtsbewegung des Kiefers führt zur Zerreißung am schwachen Punkte, d. h. dem Hals. Der Condylus legt sich nicht mehr nach hinten, sondern nach vorn um.

Der Auftrieb des aufsteigenden Astes ist ungefähr derselbe, ebenso wie die Aenderungen, die den Aufbiß betreffen, die gleichen sind wie bei Fall 1.

3. Kommt der Stoß direkt von unten nach oben, so wird der Condylus buchstäblich in den Boden der Gelenkgrube hineingepreßt. In diesem Falle ist der Spalt zwischen den Zähnen recht verschieden. In den vorhergehenden Fällen berührt oft das obere Stück das untere nicht mehr. Es verlagert sich durch den Zug des musculus pterygoideus externus nach innen und ermöglicht das Aufsteigen des unteren Bruchstückes. In diesem Fall (3) bildet das gequetschte Stück einen Keil, welcher das Aufsteigen hindert. Nach der Dicke dieses Keils richtet sich dann der Zahnabstand (Dufourmentel).

Dislokation der Fragmente.

Für die Dislokation des bei Condylusfrakturen entstehenden kleinen Fragmentes kommt nur der am collum der Kapsel und dem Rande des discus articularis ansetzende musculus pterygoideus externus in Betracht. Voraussetzung ist natürlich, daß der Bruch vollständig ist, und die Bruchlinie so beschaffen ist, daß sie der Wirkung des Muskels nicht hinderlich ist.

Schröder, Perthes und Wassmund geben als typische Dislokation des kleinen Fragmentes die durch den Muskelzug des pterygoideus externus bedingte Dislokation nach vorn oben innen an.

Die Dislokation des großen Fragmentes ist fast immer die gleiche, und unabhängig von der Dislokation des kleinen: „Bei einseitig isolierter, vollständiger Fraktur des processus condyloideus rutscht der ramus ascendens seines Stützpunktes gegen

die Schädelbasis durch Dislokation des collum beraubt, durch die Wirkung von Masseter, pterygoideus internus und senkrechten Fasern des temporalis in Richtung nach oben". Es läßt sich eine dislocatio ad longitudinem cum contractione und eine dislocatio ad axin unterscheiden (Lexer). Bei der dislocatio ad longitudinem cum contractione schiebt sich der Stumpf des aufsteigenden Astes neben das dislocierte collum, und zwar entweder nach außen, dann haben wir es mit einer Innendislokation des kleinen Fragmentes zu tun, oder nach innen, dann ist das kleine Fragment nach außen dislociert. Bei der dislocatio ad axin geht das Fragment nach vorn oben innen.

Dem einfachen Abbruch des Kieferköpfchens steht die Luxationsfraktur gegenüber, d. h., der processus condyloideus wird gebrochen und gleichzeitig luxiert. Die Luxation des frakturierten Condylus ist möglich nach vorn, nach hinten, nach lateral und nach medial.

Die Verschiedenheiten der Dislokation der Fragmente bei der Luxationsfraktur sind viel ausgeprägter, als bei der einfachen Condylusfraktur, und nur festzustellen durch ein gutes Röntgenbild.

Symptomatologie und Diagnostik.

Das Symptombild bei den Frakturen des processus condyloideus kann sehr verschieden sein. Während offene Brüche ein Bild schwerer Zerstörung des Kieferköpfchens und der umgebenden Knochen bieten können, rufen geschlossene Brüche manchmal wenig auffallende Erscheinungen hervor. Im allgemeinen sind die Symptome einer jeden Knochenfraktur auch beim Bruch des processus condyloideus zu beobachten. Druckschmerz, Schwellung, Stauchungsschmerz, Krepitation, abnorme Beweglichkeit und Dislokation. Das auffallendste Symptom ist die Schwellung der Kiefergelenkgegend. Diese kann sehr gering sein, aber auch so stark, daß sie entstellend wirkt. Bei der Palpation des Kiefergelenks äußert der Patient deutlich Schmerzen. Läßt die Schwellung nach,

so läßt sich eine Eindellung der Kiefergelenkgegend dann nachweisen, wenn das Köpfchen durch den musculus pterygoideus externus nach innen verlagert worden ist. — Der Kieferkörper erfährt bei einseitiger isolierter vollständiger Fraktur eine Verschiebung nach der frakturierten Seite. Auf der kranken Seite fällt die Wirkung des musculus pterygoideus externus aus, und so kommt dieser Muskel auf der gesunden Seite mit dem musculus pterygoideus internus zusammen zur Wirkung und beide ziehen in der Richtung zur verletzten Seite hin. Das Kinn wird nach unten dislociert durch Aufwärtsbewegung der Kiefer. Diese wird verursacht durch die horizontalen Fasern des Temporalis und der Mundbodenmuskulatur. Es entsteht ein offener Biß (0,5—1 cm), da nur die Molaren noch Kontakt haben. — Bei der doppelseitigen Fraktur des processus condyloideus erfolgt die Abweichung gleichmäßig.

Als Komplikationen bei Condylusfrakturen kommen vor:

1. die Verletzung des meatus acusticus externus. Sie erfolgt meist durch Einbruch der äußersten Spitze des großen Fragmentes in den Gehörgang.
2. commotio cerebri. Diese wird verursacht durch den Stoß des Gelenkköpfchens gegen die Schädelbasis.
3. die Infektion. Bei Schlußfrakturen kommt es zu einer Begleitverletzung von wichtigen Nerven und Gefäßen. Es besteht die Gefahr einer Infektion.

Folgen der Condylusbrüche.

Die schwerste Folge der Condylusbrüche ist die Ankylose. Sie kann nach einer Kieferklemme nur dann entstehen, wenn diese der Ausdruck einer Verletzung im Gelenk ist. Hier geben die Röntgenaufnahmen wichtige Fingerzeige. Zeigt der Bruchteil des Condylus nach vorn, hinten oder innen, so ist die Sicherheit gegeben, daß eine Anklylose nicht in Frage kommt. Ist der Condylushals aus der Gelenkgrube herausgetrieben und in die fossa pterygo-maxillaris eingetrieben, so besteht ernste Gefahr.

Eine andere allerdings seltene Folge der Condylusbrüche ist die Arthritis deformans. Wassmund stellte arthritische Veränderungen nach Gelenkkopffrakturen mit Luxation fest. Sie können sehr gering sein, aber auch großen Umfang annehmen.

Die Notwendigkeit eines Röntgenbildes.

Aus der Tatsache, daß bei Nicht-Erkanntwerden der Condylusfrakturen schwere Schädigungen des Kiefergelenkes hervorgerufen werden, durch welche die Kaufunktion behindert und der Allgemeinzustand herabgesetzt wird, ergibt sich die Forderung, frühzeitig eine genaue Diagnose zu stellen. Die klinische Untersuchung allein genügt nicht, kommen bei ihr doch allzu oft Fehldiagnosen vor. Das beste Hilfsmittel, das uns zur Verfügung steht und mit Sicherheit die Brüche erkennen läßt, ist das Röntgenbild, das immer mehr gefordert wird.

Man hat sich schon früher, besonders aber in letzter Zeit mit den Aufnahmen des Kiefergelenks beschäftigt, und es sind viele Aufnahmetechniken angegeben worden, die sich aber teils als wenig brauchbar, teils als zu umständlich erwiesen haben. Bei einem Bruch des Kieferköpfchens sind mehrere wichtige Momente, die berücksichtigt werden müssen. Wie schon angegeben, können die Brüche in den verschiedensten Richtungen erfolgen, und die Dislokation des großen, sowohl wie des kleinen Fragmentes außerordentlich mannigfaltig sein.

Nun wird an ein gutes Röntgenbild die Forderung gestellt, alle Einzelheiten klar erkennen zu lassen, um eine rechtmäßige Therapie anwenden zu können, d. h., die Aufnahme muß das Objekt in der natürlichen Größe wiedergeben, Verzeichnungen und Ueberschattungen müssen vermieden werden, da es sonst leicht vorkommen kann, daß ein „falsches" Bild zu einer falschen Deutung führt.

Um dieser Forderung zu genügen, ist es zweckmäßig, falls die klinische Untersuchung die Möglichkeit einer Condylus-

fraktur nahe gelegt hat, zwei Aufnahmen der verletzten Seite zu machen: eine rein seitliche nach P o r d e s und eine Projektion in Richtung vorn-hinten nach W a s s m u n d.

Die seitliche Aufnahme nach P o r d e s läßt erkennen, ob ein einfacher Bruch vorliegt, ob das Köpfchen nach hinten oder vorn umgelegt bezw. gequetscht ist, nicht aber mit Bestimmtheit, ob es nach innen oder außen dislociert ist. Dies zu wissen ist notwendig, da bei der verschiedenartigen Dislokation der Fragmente die Therapie eine verschiedene ist. Aus diesem Grunde muß die antero-posteriore Aufnahme nach W a s s m u n d angefertigt werden.

Es soll jetzt eine Beschreibung der Aufnahmetechniken folgen.

1. Die Aufnahme nach P o r d e s :

Der Patient sitzt auf einem Stuhl, hält mit der gespreizten Hand die Platte der kranken Seite an und drückt mit dem Daumen der anderen Hand (d. h. der Hand der gesunden Seite) die Platte so, daß sie parallel der Mediansagittalebene des Kopfes steht. Die Verbindungslinie beider Pupillen soll vertikal zur Platte stehen. Der Röhrenfokus wird der Haut der gesunden Seite so angelegt, daß der Zentralstrahl durch die incisura semilunaris, d. h. 3 Fingerspitzen breit vom äußeren Gehörgang entfernt, verläuft und die Platte in einem Winkel von 90° trifft.

2. Die Aufnahme nach W a s s m u n d :

Der Patient liegt auf dem Rücken; der Hinterkopf wird durch eine Zellstoffrolle etwa 8 cm dick angehoben, das Kinn so fest wie möglich angezogen. Die Röntgenplatte liegt horizontal. Der senkrecht einfallende Zentralstrahl wird auf das Ende der knöchernen Nase gerichtet.

Die Deutung der Röntgenbilder.

Bevor das Ergebnis der beiden Aufnahmen beschrieben wird, ist es notwendig, sich über Aussehen und Lage des

Kieferköpfchens klar zu werden: Das Unterkieferköpfchen ist eine etwa 2 cm breite und ½ cm dicke Knochenwalze, deren höchste Erhebung in Gestalt eines Randes sie in eine vordere und hintere Gelenkfläche zerlegt. Die vordere ist gegen die darunter gelegene fovea pterygoidea durch einen scharfen Rand abgegrenzt, gegen dessen laterale Ecke sie zumeist in einer Kante ausläuft, die die incisura mandibulae begrenzt. Hinten ist der Uebergang gegen das collum mandibulae ein allmählicher; er wird nur durch einen etwas rauhen Rand markiert, der vom innern zum äußeren Pol des Gelenkkörpers etwa 5 –7 mm unter seinem oberen Rande horizontal verläuft. Bei den Bewegungen des Unterkiefers liegt das Köpfchen der hinteren Wand des tuberculum articulare fest an; die okkludierenden Zahnreihen lassen keine Verschiebung zu (Kantorowicz).

Es folgt nun die Beschreibung der Röntgenbilder.

a) Nach Pordes.

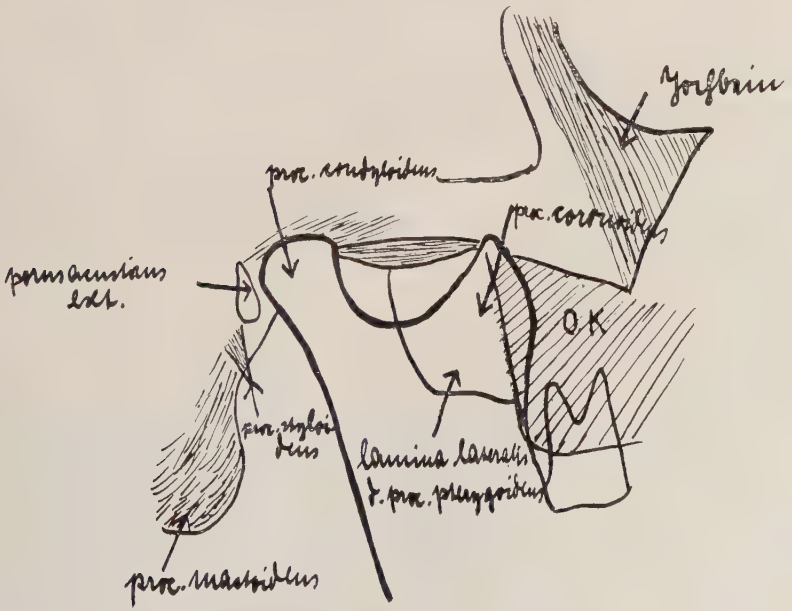

Die Aufnahme gibt eine Unterkieferhälfte wieder und zwar die, die der Platte anliegt. Der processus condyloideus sowie coronoideus treten klar in Erscheinung. Hier interessiert am meisten das Kieferköpfchen. Es stellt sich dar als kleines rundes Gebilde, das sich sehr plastisch von seiner Umgebung abhebt und auf einem kurzen Pfeiler ruht, dem collum mandibulae. Der Umriß des Köpfchens ist scharf, glatt, von regelmäßiger Form, nur anterior sieht man eine Zacke, welche allmählich in die incisura mandibulae übergeht. Diese Zacke entspricht der Grenze des Köpfchens der fovea pterygoidea gegenüber und ist die Ansatzstelle der Gelenkkapsel. Eine Ueberschattung des halben Kieferköpfchens von vorn oben nach hinten unten kommt dadurch zustande, daß die crista processi zygomatici und die crista petrosa darauf projiziert werden. Als Umgebung des Köpfchens sieht man parallel zum ramus mandibulae die Wirbelsäule verlaufen, hinter dem Köpfchen liegt der porus acusticus externus und etwas unterhalb von diesem der processus styloideus, ebenfalls parallel zum collum mandibulae im Abstand von 1 cm.

Es ist selbstverständlich, daß sich das Aussehen des Köpfchens bei Brüchen in charakteristischer Weise ändert, da es nach innen bezw. außen gekippt oder gedreht sein kann. Das jeweils entstehende Bild zeigt eine Verschmälerung oder Verbreiterung des Köpfchens und läßt erkennen, wie stark die Kippung oder Drehung gewesen sein kann.

b) Nach Wassmund.

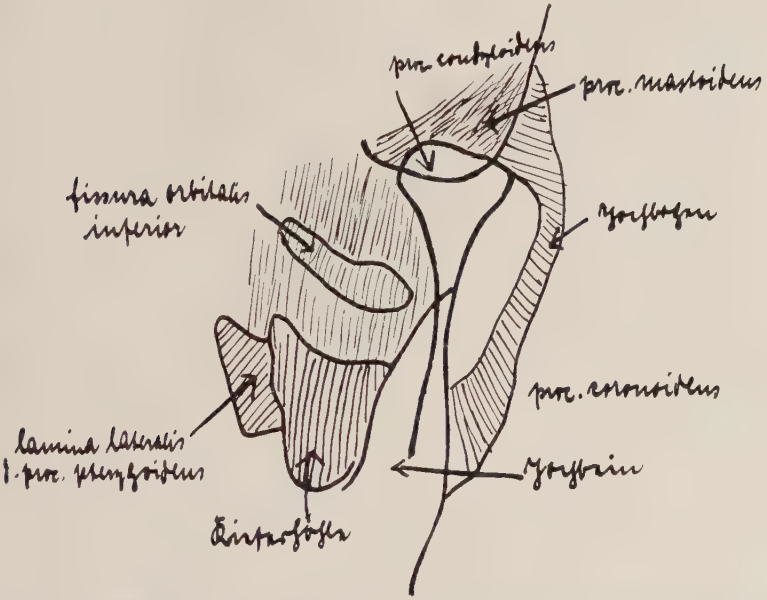

Bei dieser Aufnahme sieht man den Schädel von hinten; dabei ist die innere Fläche des Unterkiefers dem Auge zugewandt. Der corpus mandibulae liegt tiefer, als die beiden rami. Beide Seiten des Unterkiefers kommen gleichgut auf das Bild und geben die Möglichkeit, zwischen verletzter und unverletzter Kieferseite Vergleiche anzustellen. – Das Kieferköpfchen, auf das es auch hier wieder ankommt, ist folgendermaßen zu sehen: Das Köpfchen erscheint nicht mehr als kleines, kugeliges Gebilde, sondern trapezförmig und wird fast ganz bedeckt vom processus mastoideus. An das Köpfchen schließt sich das collum an, das schmäler werdend in den ramus mandibulae übergeht. An dieser Stelle wird der processus coronoideus auf den processus condyloideus projiziert. Der Hintergrund des processus condyloideus wird gebildet vom Jochbein, lateral zieht der Jochbogen, medial liegen die Seitenwand und der Boden der Augenhöhle, die fovea pterygoidea und die lamina lateralis des processus pterygoideus.

Um bei den verschiedenen Brucharten den Grad der Drehung und Kippung genau festzustellen, habe ich an einem

Skelettschädel ein Kieferköpfchen abgesägt und in den verschieden möglichen Brucharten angeklebt. Jede einzelne Art wurde photographiert, sowie nach Wassmund und Pordes geröntgt. Die Bruchlinie verläuft in allen Fällen dort wo collum mandibulae in den ramus mandibulae übergeht, und zwar zieht sie von der incisura mandibulae ausgehend schräg nach unten außen. Die Lage des kleinen zum großen Fragment ändert sich aber in jedem Falle. Da bei jeder Bruchart Röntgenbilder und Photographie zu gleicher Zeit angefertigt wurden, ist die Lage der Bruchstücke jeweils die gleiche geblieben. Die Photographie dient lediglich dazu, beim Röntgenbild zu wissen, in welcher Lage sich das Kieferköpfchen befunden hat.

Um festzustellen, wie sich bei der normalen und anormalen Stellung des Kieferköpfchens das kleine Fragment zum großen verhält, errechne ich mir das Verhältnis des kleinen zum großen Fragment an beiden Bildern folgendermaßen:

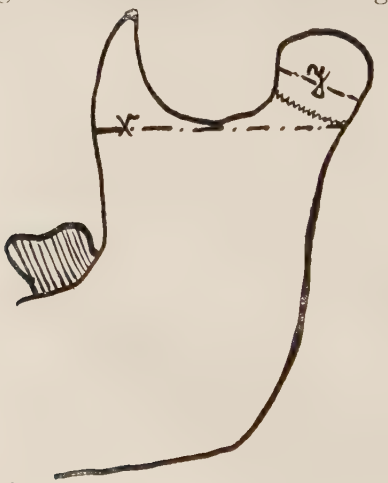

Eine Linie wird gezogen

1. von der hinteren Bruchlinienecke zu der am weitesten nach vorn ausladenden Stelle des processus coronoideus = x am normalen, x 1 an dem zu vergleichenden Bild;
2. an der Uebergangsstelle vom capitulum zum collum mandibulae = y bezw. y 1.

Aus den verschiedenen Resultaten läßt sich die Abweichung des Kieferköpfchens aus seiner normalen Lage erkennen.

Fall 1.

Photographie

Röntgen-Aufnahme nach Pordes
(Röntgenpositiv)

Röntgen-Aufnahme nach Waßmund
(Röntgenpositiv)

Zu Fall 1.

Einfacher Bruch ohne Dislokation der Fragmente. Das Köpfchen behält seine normale Lage bei, ist weder gedreht noch gekippt. Der Bruch ist im Röntgenbild nur durch eine feine, dunkle Linie erkennbar. Das ist der einzige Unterschied zum normalen Röntgenbild, das bereits oben beschrie-

ben wurde. Bei diesem Fall kommt die Aufnahme nach Pordes in Frage. Die Wassmund-Aufnahme läßt den Bruch nicht erkennen. — Errechne ich das Verhältnis von x : y an dem normalen Röntgenbild und dem Röntgenbild von Fall 1, so ergibt sich x : y = x 1 : y 1, d. h., das Kieferköpfchen hat seine normale Richtung beibehalten.

Fall 2.



Photographie



Röntgen-Aufnahme nach Pordes
(Röntgenpositiv)

Röntgen-Aufnahme nach Waßmund
(Röntgenpositiv)

Normales Köpfchen — größer geworden

Zu Fall 2.

Das Köpfchen ist gebrochen und nach vorn gekippt. Diese Art der Kippung kommt zustande, wenn eine Gewalt schräg von vorn nach hinten und von unten nach oben auf das Kinn wirkt. Die Aufnahme nach Pordes läßt an der Breite des Bruchspaltes erkennen, wie groß die Kippung des Köpfchens ist. — In diesem Falle wird es in seiner normalen Umgebung, also in der fossa articularis festgehalten. Es liegt eine geringe Vergrößerung des Kieferköpfchens vor, da seine hintere Gelenkfläche durch die Neigung nach vorn mehr in Erscheinung tritt, als bei der normalen Lage. Bei der Messung ergibt sich, daß $x : y > x1 : y1$ ist.

Die Aufnahme nach Wassmund gibt hier nicht genügend Aufschluß, muß aber angefertigt werden, um vielleicht vorkommende Abweichungen nach innen oder außen feststellen zu können.

Fall 3.

Photographie

Röntgen-Aufnahme n. Pordes
(Röntgenpositiv)

Röntgen-Aufnahme n. Waßmund
(Röntgenpositiv)

nach dem
Röntgen-Bild
von Pordes

Normales Köpfchen — kleiner geworden

Zu Fall 3.

Das Köpfchen ist gebrochen und nach hinten gekippt. Diese Kippung kommt zustande, wenn ein Stoß annähernd wagerecht das Kinn trifft. Die wagerechte Stoßrichtung wird durch die Beweglichkeit des Unterkiefers in eine schräge von oben nach unten und von vorn nach hinten umgewandelt. Die Aufnahme nach Wassmund läßt auch in diesem Falle nicht genug erkennen. Die seitliche Aufnahme zeigt einen Bruchspalt, der an seiner breitesten Stelle etwa 3 mm beträgt. $x:y < x1:y1$, da die hintere Gelenkfläche durch die nach hinten geneigte Stellung des Köpfchens weniger sichtbar wird.

Fall 1, 2 und 3 zeigen ein Größer- bezw. Kleinerwerden des Köpfchens aus den oben angegebenen Gründen. — Es wird wohl kaum eine Schwierigkeit bei diesen Fällen in Bezug auf die Diagnosestellung entstehen, da die seitliche Aufnahme ein genaues Bild des Bruches wiedergibt, und die Wassmund-Aufnahme, die jedesmal zur Sicherheit gemacht werden muß, bestätigt, daß weder eine Innen- noch Außendislokation des kleinen Fragmentes vorhanden ist.

Bei den jetzt folgenden Fällen wird die Größenänderung des Köpfchens stärker in Erscheinung treten, da es einfach und gedreht nach innen und außen dislociert ist. Hierbei ist die Aufnahme nach Wassmund unerläßlich, wie an Hand der Bilder bewiesen werden soll.

Fall 4.

Photographie

Röntgen-Aufnahme nach Pordes
(Röntgenpositiv)

Röntgen-Aufnahme nach Waßmund
(Röntgenpositiv)

nach dem Röntgen-Bild von Pordes:

normales Köpfchen — wenig gedreht

nach dem Röntgen-Bild von Waßmund:

normales Köpfchen — kleiner geworden

Zu Fall 4.

Das Köpfchen ist gebrochen und nach außen dislociert. Diese Außendislokation kommt dann zustande, wenn ein vollständiger Bruch vorliegt, d. h., das große Fragment vom kleinen vollkommen gelöst ist. Dabei schiebt sich das große Fragment, da es seines Stützpunktes gegen die Schädelbasis beraubt ist, an dem processus condyloideus vorbei in die Höhe.

Die seitliche Aufnahme läßt an einer starken Aufhellung erkennen, daß großes und kleines Fragment übereinander liegen. Die dickere Knochenschicht läßt die Röntgenstrahlen weniger gut durch. Das Köpfchen scheint, verglichen zu seiner normalen Stellung, größer geworden zu sein. Dieses

Größerwerden beruht darauf, daß es sich nicht nur unter Beibehaltung seiner normalen Stellung an dem großen Fragment entlang geschoben hat, sondern auch etwas gedreht ist und zwar nach innen, dem Zug des musculus pterygoideus externus folgend. Dadurch wird ein größerer Teil der vorderen Gelenkfläche sichtbar. Hier ist x : y > x 1 : y 1.

Die Aufhellung hat, wie erwähnt, gezeigt, daß die beiden Fragmente übereinander liegen, nicht aber, ob das große oder kleine Fragment außen oder innen liegt. Hier hilft die Wassmund-Aufnahme. Sie läßt erkennen, daß das Köpfchen nach außen dislociert ist. Verglichen mit der normalen antero-posterioren Aufnahme ist es kleiner geworden, da es, wie schon angegeben, ein wenig nach innen gedreht ist. Die Ueberschattung des Köpfchens durch den processus mastoideus fällt fast ganz fort, dagegen wird es zum Teil auf den Jochbogen projiziert.

Um auch bei diesen Aufnahmen feststellen zu können, ob das nach innen bezw. außen dislocierte Köpfchen gedreht ist und dadurch kleiner oder größer wird, denke ich mir wiederum eine Linie gezogen an der Uebergangsstelle vom capitulum zum collum mandibulae und nenne sie am normalen a, a 1 an dem zu vergleichenden Bild. In Fal l4 ist a > a 1.

Fall 5.

Photographie

Röntgen-Aufnahme nach Pordes
(Röntgenpositiv)

Röntgen-Aufnahme nach Waßmund
(Röntgenpositiv)

nach dem Röntgen-Bild von Pordes:

norm. Köpfchen — größer geworden

nach dem Röntgen-Bild von Waßmund:

norm. Köpfchen — kleiner geworden

Zu Fall 5.

Das Köpfchen ist gebrochen und nach innen dislociert. Diese Dislokation kommt genau wie bei Fall 4 zustande, wenn bei vollständigem Bruch beide Fragmente sich aneinander vorbeischieben, nur mit dem Unterschied, daß dieses Mal das große Fragment nach außen rutscht und das Köpfchen nach innen dislociert wird.

Die Seitenaufnahme zeigt keinen wesentlichen Unterschied zu Fall 4. Die Aufhellung dort, wo die beiden Fragmente aufeinander liegen, bleibt die gleiche. Ein Vergleich mit der Aufnahme bei normaler Stellung des Kieferköpfchens läßt erkennen, daß wiederum eine Vergrößerung vorliegt, ebenfalls hervorgerufen durch eine kleine Einwärtsneigung, die auch hier durch die Wirkung des musculus pterygoideus externus bedingt ist, der in der fovea pterygoidea seine Ansatzstelle hat. Es ergibt sich $x : y > x1 : y1$.

Die Aufnahme nach Wassmund muß auch hier wieder die volle Klärung bringen. Das Kieferköpfchen zeigt neben seiner Dislokation nach innen unten eine deutliche Einwärtsneigung. Der processus mastoideus überschattet es kaum mehr. Diesmal wird es auf die Seitenwand der Augenhöhle projiziert. $a > a1$.

Fall 6.

Photographie

Röntgen-Aufnahme nach Pordes
(Röntgenpositiv)

Röntgen-Aufnahme nach Waßmund
(Röntgenpositiv)

nach dem Röntgen-Bild von Pordes:

norm. Köpfchen — gedreht u. größer geworden

nach dem Röntgen-Bild von Waßmund:

normales Köpfchen — kleiner geworden

Zu Fall 6.

Das Köpfchen ist gebrochen, nach außen dislociert und stark gedreht. Dieser Fall kommt fast nie vor, da bei der Außendislokation des kleinen Fragmentes der musculus pterygoideus externus das kleine Bruchstück wohl kaum so stark nach innen ziehen wird.

Im vorliegenden Fall ist die ganze hintere Gelenkfläche, wie die Photographie zeigt, dem Auge zugekehrt. — Die seitliche Röntgenaufnahme zeigt eine Aufhellung an der Stelle, wo großes und kleines Fragment gegeneinander verschoben sind. Das collum ist hier schmäler geworden, als bei Fall 4 und 5, da es nicht von der Seite, sondern von vorn gesehen wird. Das Köpfchen selbst ist verglichen zu seiner normalen Stellung bedeutend breiter geworden, da die nach vorn sehende Gelenkfläche in Erscheinung tritt. $x : y > x1 : y1$.

Daß es dislociert ist, läßt die Seitenaufnahme an der Aufhellung wohl erkennen, nicht aber, ob nach innen oder außen. Dies ist an Hand der antero posterioren Aufnahme festzustellen. Sie zeigt das Köpfchen nach unten außen dislociert, zum Teil verdeckt vom processus mastoideus und Jochbogen. Die Gestalt des Kieferköpfchens ist ungefähr die gleiche wie bei seiner normalen Stellung in seitlicher Aufnahme; ein Beweis dafür, daß es sich um seine halbe Achse gedreht hat. Dadurch ist a > a 1 geworden.

Fall 7.

Photographie

Röntgen-Aufnahme nach Pordes
(Röntgenpositiv)

Röntgen-Aufnahme nach Waßmund
(Röntgenpositiv)

nach dem Röntgen-Bild von Pordes:

norm. Köpfchen größer geworden

nach dem Röntgen-Bild von Waßmund:

norm. Köpfchen — kleiner geworden

Zu Fall 7.

Das Köpfchen ist gebrochen, nach innen dislociert und gedreht. Dieser Fall ist wohl einer der häufigsten. Nachdem sich die Fragmente aneinander vorbei geschoben haben, das große nach außen und das kleine nach innen, ist letzteres durch den Zug des musculus pterygoideus externus stark gedreht worden, sodaß auf der Photographie die hintere Gelenkfläche, und auf der Röntgenaufnahme nach Pordes die ganze Innenfläche, die normalerweise nach vorn sieht, sichtbar wird. Auch in diesem Fall ist das collum wie bei Fall 6 verschmälert. $x : y > x\,1 : y\,1$.

Die Wassmund-Aufnahme gibt Aufschluß über die Art der Dislokation. Das Köpfchen ist nicht mehr von hinten, also in Trapezform zu sehen, sondern von der Seite, ein Beweis dafür, daß es sich auch hier wieder neben seiner Dislokation nach innen, um 90° gedreht hat. Dadurch wird $a > a\,1$.

In den Fällen 4, 5, 6 und 7 ist die Wassmund-Aufnahme unerläßlich, da die Aufnahme nach Pordes an der Aufhellung nur erkennen läßt, ob eine Dislokation der Fragmente vorhanden ist, nicht aber mit Bestimmtheit, ob sie nach innen oder außen erfolgte.

Nachdem ich an Hand der künstlich hergestellten Fälle festgestellt habe, wie bei den einzelnen Brüchen sich das Aussehen des Kieferköpfchens ändert, so soll es jetzt meine Aufgabe sein, die gewonnenen Ergebnisse praktisch an 8 mir zur Verfügung gestellten Fällen auszuwerten.

Fall 1.

Herr B. aus K.

Linksseitiger Bruch des processus condyloideus an der Uebergangsstelle von collum zum capitulum. Das Röntgenbild zeigt eine Verschiebung des großen Fragmentes nach oben. Das Köpfchen ist aus der fossa articularis verdrängt, nach vorn unten abgeglitten bis unter das tuberculum articulare und wird zur Hälfte vom collum überlagert. Es ist ein wenig nach vorn geneigt und ungefähr um 20° einwärts gedreht, wodurch eine Vergrößerung zustande kommt, da ein größerer Teil der Gelenkflächen sichtbar ist. Ob es nach innen oder außen dislociert ist, läßt sich in **einer** Aufnahme nicht mit Bestimmtheit erkennen.

Fall 2.

Herr H. aus B.

Doppelseitiger Bruch des Kieferköpfchens. Das Röntgenbild der linken Kieferseite zeigt einen Bruch des processus condyloideus an der Uebergangsstelle von capitulum zum collum. Wie in Fall 1, hat sich auch hier das große Fragment nach oben geschoben und reicht ungefähr bis zur fossa articularis. Das Köpfchen ist nach unten und vorn abgerutscht und wird ganz vom collum überschattet, außer der vorderen oberen Kante, die an das tuberculum articulare stößt. Es ist ein wenig nach vorn gekippt, dadurch wird die hintere Gelenkfläche mehr sichtbar und eine geringe Vergrößerung kommt zustande. Im übrigen hat es seine normale Gestalt beibehalten, ist also nicht gedreht. Ob es nach innen oder außen dislociert ist, läßt sich an Hand dieser Aufnahme allein nicht genau feststellen.

Das Röntgenbild der rechten Kieferhälfte zeigt wiederum, daß das große Fragment sich nach oben geschoben hat, und das kleine Fragment einen geringen Teil des collum und tuberculum articulare verdeckt. Das Köpfchen ist nach vorn geneigt, vergrößert und erscheint fast trapezförmig, d. h., die Gelenkflächen sind nicht mehr von der Seite, sondern von

vorn-hinten getroffen worden. Also liegt eine starke Einwärtsdrehung um ungefähr 45° vor. Ob Außen- oder Innendislokation vorliegt, ist so nicht feststellbar.

Fall 3.

Herr E. aus B.

Linksseitiger Kieferköpfchenbruch. Die seitliche Röntgenaufnahme ergibt: Der ramus ist nur wenig nach oben geschoben, das Köpfchen nach vorn unten abgerutscht liegt zum großen Teil auf dem collum und stößt mit seiner oberen Kante an das tuberculum articulare. Es ist nach einwärts gedreht und dadurch vergrößert worden. Seine Drehung wird ungefähr 60° betragen, daher wird es wieder fast trapezförmig.

Das Röntgenbild der rechten Kieferseite läßt keinen Condylusbruch erkennen.

Fall 4.

Herr H. aus B.

Rechter Kieferköpfchenbruch. Das Röntgenbild der rechten Kieferseite zeigt einen Bruch im collum. Das Köpfchen liegt in der fossa articularis, das große Fragment ist nach oben geschoben, das collum wird dadurch zum Teil überlagert. Das Köpfchen hat seine normale, kugelige Form fast nicht geändert, es läßt sich nur eine geringe Kippung nach hinten nachweisen.

Fall 5.

Herr Sch. aus Ba.

Rechter Kieferköpfchenbruch. Das Röntgenbild der rechten Kieferseite zeigt einen einfachen Bruch des processus condyloideus. Die Bruchlinie verläuft im collum schräg von vorn oben nach hinten unten.

Fall 6.

Herr K. aus B.

Doppelter Kieferköpfchenbruch. Das Röntgenbild der rechten Kieferseite zeigt einen Bruch des Köpfchens, der in

schräger Richtung von oben nach außen unten verläuft. Das nach oben geschobene große Fragment überdeckt es ein wenig; es liegt also Innen- oder Außendislokation vor. Das Köpfchen, das seine Lage in der fossa articularis beibehalten hat, ist nach hinten geneigt und, verglichen mit der normalen Aufnahme, nicht vergrößert worden, also nicht gedreht, sondern es ist im Gegenteil ein wenig verkleinert, da die hintere Gelenkfläche weniger sichtbar wird.

Die Aufnahme der linken Kieferseite läßt erkennen, daß der processus condyloideus an der Uebergangsstelle von capitulum zum collum gebrochen ist, und großes und kleines Fragment überlagert sind. Das Köpfchen liegt in der fossa articularis, ist aber gedreht um ungefähr 70° nach innen, da man beide Ecken des Kieferköpfchens, die bei seiner normalen Stellung bei der seitlichen Aufnahme aufeinander projiziert werden, sieht. Ob Außen- oder Innendislokation vorliegt, läßt sich so nicht mit Bestimmtheit sagen.

Fall 7.

Herr H. aus Br.

Linker Kieferköpfchenbruch.

Das Röntgenbild der linken Kieferseite zeigt einen Bruch im collum des processus condyloideus. Das große Fragment ist nach oben geschoben. Das Köpfchen liegt in der fossa articularis und bedeckt mit seinem unteren Teil das collum. Die Gestalt des Köpfchens ist verändert. Es sieht aus, als ob es in die Länge gezogen wäre; aus der kugeligen Form ist also eine ovale geworden. Es ist demnach in einem Winkel von 90° nicht wie meist einwärts gezogen worden, also gedreht, sondern nach innen oder außen gekippt. Dadurch kommt der obere Teil der Gelenkfläche, der sich normal in der fossa articularis befindet, seitlich zu liegen.

Fall 8.

Herr L. aus B.

Rechtsseitiger Kieferköpfchenbruch.

Das Röntgenbild der rechten Kieferseite zeigt einen schrägen Bruch des processus condyloideus da, wo collum in ramus übergeht. Das große Fragment ist wenig nach oben geschoben und überlagert das kleine ungefähr um $^3/_4$ seiner Länge. Das Köpfchen liegt nicht mehr in der fossa articularis, sondern nach vorn und überschattet in geringem Maße das tuberculum articulare. Seine ungefähr kugelige Form ist kaum verändert, d. h., es ist mit geringer Einwärtsdrehung nach innen, bzw. außen abgeglitten. Daher ist eine minimale Vergrößerung feststellbar.

Die praktischen Versuche haben ergeben, daß bei jedem Verdacht einer Condylusfraktur unter allen Umständen Röntgenaufnahmen anzufertigen sind. — Liegt Kippung oder Drehung des Köpfchens vor, so ändert sich damit seine Gestalt derart, daß es größer, bzw. kleiner erscheint, je nachdem es der Platte zugewandt ist. Aus seiner Größenänderung läßt sich die Stärke seiner Kippung oder Drehung feststellen. Die seitliche Aufnahme gibt volle Aufklärung, ob eine Kippung nach vorn oder hinten stattgefunden hat. Liegt keine Uebereinanderlagerung der Fragmente vor, ist also die Sicherheit gegeben, daß keine Dislokation des Köpfchens nach innen oder außen erfolgt ist, so genügt die Aufnahme nach Pordes vollkommen. In den meisten Fällen wird wohl die Wassmund-Aufnahme unerläßlich sein, da bei Unfällen die Gewalt, die auf den Kiefer einwirkt, meist so stark ist, daß das Köpfchen vollständig vom aufsteigenden Unterkieferast getrennt ist, dadurch das große Fragment sich nach oben schiebt, und das Köpfchen dann nach außen oder innen abgleitet. Nach welcher Seite es dislociert ist, läßt die Wassmund-Aufnahme erkennen.

Ich möchte noch einmal kurz wiederholen, daß bei der seitlichen Aufnahme das Köpfchen normalerweise eine ungefähr kugelige Gestalt hat, bei der antero-posterioren einem Trapez ähnlich sieht. — Jede Abweichung von seiner normalen Stellung ergibt ein anderes Aussehen des Kieferköpfchens. Der

extremste Fall dürfte folgender sein: Hat sich das Köpfchen um 90° gedreht, d. h., ist es vollständig vom großen Fragment getrennt und nach innen dislociert, so zeigt die Seitenaufnahme es von hinten, die antero-posteriore von der Seite. Je stärker seine Einwärtsdrehung ist, umso erheblicher ist seine Größenänderung.

Da auf Grund der klinischen Untersuchung allein sich niemals die Besonderheiten einer Fraktur erkennen lassen, sind bei Verdacht einer Condylusfraktur stets zwei Röntgenaufnahmen zu fertigen: die seitliche nach P o r d e s und die antero-posteriore nach W a s s m u n d.

Herrn Prof. Dr. Balters spreche ich für die freundliche Ueberlassung des Themas und seine stete Hilfsbereitschaft meinen herzlichsten Dank aus.

Ebenfalls danke ich Herrn Prof. Dr. von Redwitz und Herrn Prof. Dr. Janker für die Erlaubnis, die Röntgenaufnahmen in der Chirurgischen Klinik anfertigen zu dürfen.

Literaturverzeichnis.

Cieszynski, A.: Die Röntgenuntersuchung der Zähne und Kiefer. Lehrb. d. Röntgenkunde. 1925.

Glasscheib, S.: Allgemeine Röntgenkunde. 1936.

Goldhamer: Normale Anatomie des Kopfes im Röntgenbild. Bd. I.

Hauberrisser: Röntgenologie und ihre Fehlgriffe. Misch,. Fortschritte der Zahnheilkunde. Bd. III. 1927.

Helferich: Atlas und Grundriß der traumatischen Frakturen und Luxationen. Lehmann 1906.

Hoffa: Lehrbuch der Frakturen und Luxationen. Stahl'sche Universitätsbuchhandlung.Würzburg. 1891.

Kantorowicz: Klinische Zahnheilkunde. Bd. I und II.

Kater, E.: Die Condylusfraktur in diagnostischer therapeutischer und prognostischer Hinsicht. Med. Diss. 1936 (Bonn).

Klapp-Schröder: Die Unterkieferschußbrüche und ihre Behandlung. Meusser 1917.

Klapp-Bange-Ernst: Die Chirurgie des Gesichts, des Oberkiefers und des Unterkiefers einschließlich der Zähne. (Brüche des Unterkiefers). Die Chirurgie. Bd. IV. 1. Teil Urban und Schwarzenberg 1927.

Lefmann: Zur Kasuistik der isolierten traumatischen Frakturen des processus condyloideus des Unterkiefers. Med. Diss. 1933 (Hamburg).

Lexer: Lehrbuch der allgemeinen Chirurgie. Bd. II. Enke 1924.

Matti: Die Knochenbrüche und ihre Behandlung. Springer 1931.

Meyer, H.: Röntgendiagnostik in der Chirurgie und ihren Grenzgebieten.

Moral-Schlampp: Kieferbrüche. Misch, Fortschritte der Zahnheilkunde. Bd. III. 1927, Bd. IV 1928, Bd. V 1929, Bd. VI 1930, Bd. VII 1931.

Parma, C.: Röntgendiagnostik des Kiefergelenks. Röntgenpraxis 1932.

Rosenthal: Pathologie und Therapie des Kiefergelenks. Misch, Fortschritte d. Zahnheilkunde. Bd. IV 1928, Bd. V 1929.

Rüedi: Zur Klinik der Gelenkkopffrakturen des Unterkiefers. Schweiz. Monatsschr. f. Zahnheilkunde Bd. 38, 1928.

Wassmund: Frakturen und Luxationen des Gesichtsschädels. 1927. Luxationsfrakturen des Kiefergelenks. Dtsch. Kiefer-Chirurgie 1934.

Lebenslauf.

Ich, Liselotte Großmann, wurde als Tochter des damaligen Regierungsassessors und späteren Landrats Robert Großmann und seiner Ehefrau Sofie geb. Fasbender am 2. Juni 1914 in Zabern (Elsaß-Lothringen) geboren. Ich besuchte das Lyzeum und Oberlyzeum in Neuwied und legte dort 1932 die Reifeprüfung ab. Anschließend studierte ich in Bonn zwei Semester Medizin und wandte mich dann der Zahnheilkunde zu. Im Sommer-Semester 1934 bestand ich das Physikum und im November 1936 das Staatsexamen.